

ORTODONSIA III



PERAWATAN ORTODONTIK

drg. Wayan Ardhana, MS.,Sp.Ort
Bagian Ortodonsia FKG UGM

2008

Tujuan Instruksional

- Setelah mengikuti mata kuliah mahasiswa diharapkan dapat memahami dan menjelaskan tentang perawatan ortodontik preventif, interseptif dan kuratif, mampu melakukan rujukan serta penanganan pasca perawatan ortodontik.

Susunan atau urutan bahan ajar

- Susunan atau urutan bahan ajar :
 - Perawatan ortodontik pencegahan
 - Perawatan ortodontik interseptif
 - Perawatan ortodontik kuratif
 - Penangan pasca perawatan

Perawatan ortodontik, dibagi menjadi 3 :

- Perawatan ortodontik preventif
- Perawatan ortodontik interseptif
- Perawatan ortodontik korektif

**PERAWATAN ORTODONTI
PENCEGAHAN**

(PREVENTIVE ORTHODONTICS)

Definisi

- Ilmu ortodonti pencegahan adalah ilmu yang mempelajari segala macam usaha untuk mencegah terjadinya kelainan oklusi (maloklusi)
- Merupakan bagian dari ilmu kedokteran gigi pencegahan (Preventive Dentistry)
- Memerlukan perawatan yang lama, terus menerus mengikuti waktu pertumbuhan dan perkembangan dentofasial.
- Tindakan yang dinamis, terus menerus dan disiplin bagi dokter gigi dan pasiennya.

- Tujuan mempelajari ortodonti pencegahan adalah untuk mempertahankan oklusi normal.

CARA MEMPERTAHANKAN OKLUSI NORMAL

- Hubungan yang baik antara dokter gigi dan pasien
- Catatan diagnostik Anak seharusnya dibawa ke dokter
 - Pada umur 2,5 tahun
 - Pada umur 5 tahun
- Pengambilan foto Ro secara rutin
- Pengambilan model studi

Kegunaan model studi untuk

- Menjelaskan keadaan oklusi gigi pasien kepada pasien dan orang tuanya.
- Menentukan diagnostik kasus dan cara mempertahankan oklusi normal.
- Pembuatan model studi sangat penting terutama apabila pengambilan foto Ro'' tidak mungkin dilakukan.

ALTERNATIF MEMPERTAHANKAN OKLUSI NORMAL

- Mencegah terjadinya maloklusi
- Menghambat perkembangannya maloklusi
- Mengoreksi maloklusi yang telah terjadi

IDENTIFIKASI PERMASALAHAN ORTODONTIK DI MASA DATANG

- Gigitan terbuka anterior
- Tumpang gigit yang berlebihan
- Jarak gigit yang besar
- Gigitan silang
- Malrelasi rahang atas dan bawah
- Dan lain-lain

Identifikasi permasalahan ortodontik di masa datang

- Pola resorpsi gigi-geligi sulung
- Siklus erusi gigi-geligi permanen

POLA RESORPSI YANG ABNORMAL

- Gigi c dan m2 cenderung mengalami pola resorpsi abnormal
- Urutan pergantian gigi :
 - Gigi insisivus sentral ka&ki tanggal pada waktu yang kira-kira sama
 - Gigi insisivus lateral ka&ki goyah dan tanggal kira-kira pada waktu yang sama
 - Semua gigi-gigi kaninus goyah dan tanggal pada jangka waktu yang pendek (singkat)
- Jika satu gigi kaninus tanggal premature secara spontan, lihat pada foto Ro”

PERAN GIGI m2

- Regio m2 merupakan area kritis : lebar mesio-distal gigi $m2 > P2$. Jika resorpsinya abnormal dan persistensi dapat terjadinya maloklusi.
- Gigi C erupsi dapat terdorong ke bukal atau lingual atau terhambat erupsi karena persistensi gigi m2.
- Persistensi gigi m2 bawah dapat menyebabkan lengkung perimeter terganggu, insisivus bawah berjejal
- Resorpsi abnormal gigi sulung menyebabkan gangguan erupsi gigi permanen penggantinya.

PERIODE KRITIS PERGANTIAN GIGI

Yang perlu diperhatikan utk mencegah terjadinya maloklusi pada periode kritis :

- Pola erupsi gigi sulung yang abnormal
- Persistensi sisa akar gigi sulung
- Gigi supernumerary
- Gigi sulung ankylosis
- Crypte tulang yang tidak teresopsi
- Jaringan lunak yang menghalangi
- Tambalan gigi sulung yang berlebihan

Urutan gigi erupsi permanen

- Rahang atas

- 7 3 5 4 2 1 6

- 6 1 2 4 5 3 7

- Rahang bawah

- 7 5 4 3 2 1 6

- 6 1 2 3 4 5 7

Syarat space maintainer

- Harus dapat mempertahankan ukuran lebar mesio distal gigi yang tanggal
- Harus dapat berfungsi untuk mencegah over erupsi gigi antagonisnya.
- Sederhana dan kuat
- Tidak memberi tekanan yang berlebihan bagi gigi yang masih ada
- Mudah dibersihkan
- Konstruksinya sederhana sehingga tidak mengganggu fungsi gigi dan mulut

Prosedur ortodontik pencegahan

- Perawatan caries gigi sulung
- Menghilangkan kebiasaan mulut yang jelek
- Penyesuaian oklusi (occlusal adjustment)
- Pengamatan diastema insisivi atas (central diastema)

FAKTOR-FAKTOR PENYEBAB CENTRAL DIASTEMA

- Labial frenum
- Microdontia
- Macrognothia
- Mesiodens
- Malformasi gigi I lateral (kerucut)
- I lateral agenese
- Relasi oklusi gigi anterior
- Cyste di midline
- Oral habits

PERAWATAN ORTODONTIK INTERSEPTIF

(INTERSEPTIVE ORTHODONTICS)

Definisi

- Perawatan ortodonsi interseptif adalah suatu prosedur ortodontik yang dilakukan pada maloklusi yang baru atau sedang dalam proses terjadi dengan tujuan memperbaiki ke arah oklusi normal
- Contoh :
- Gigi hilang dini (space maintainer) : ortodontik preventif
- Gigi hilang dini ruang menyempit (space regainer) : ortodontik interseptif

Lingkup perawatan ortodontik interseptif

Tujuan utama perawatan :

- a. Lengkung gigi ideal
- b. Oklusi ideal
- c. Fungsional normal

Mengenal dan memperhatikan :

- a. Perkembangan gigi
- b. Perkembangan oklusi gigi
- c. Tingkat dan arah kemasakan fisik

Prosedur perawatan interseptif

Prosedur tetap (PROTAP) atau Standar Operasi (SOP) yang diperlukan pada perawatan ortodontik interseptif adalah

- **Study model** : untuk mempelajari keadaan klinis penderita
- **Ronsenogram Panoramik (OPG)** untuk mempelajari lengkap tidaknya benih serta urutan erupsi gigi permanen dan mengidentifikasi kemungkinan adanya penyebab maloklusi yang tidak terlihat secara klinis
- **Diskusi dengan orang tua dan penderita (INVOLVED CONCENT / INFORMED CONCENT)** dengan tujuan memberikan informasi tentang :
 - - Keadaan gigi-geligi dan akibatnya
 - - Penekanan pentingnya tindak lanjut

Macam-macam perawatan ortodontik interseptif

- Penyesuain atau koreksi disharmoni oklusal
- Perawatan cross-bite anterior pada mixed dentition
- Perawatan diastema anterior
- Perawatan kebiasaan jelek (Bad Habit)
- Latihan otot (Myofunctional Therapy)
- Pencabutan sri (Serial Extraction)

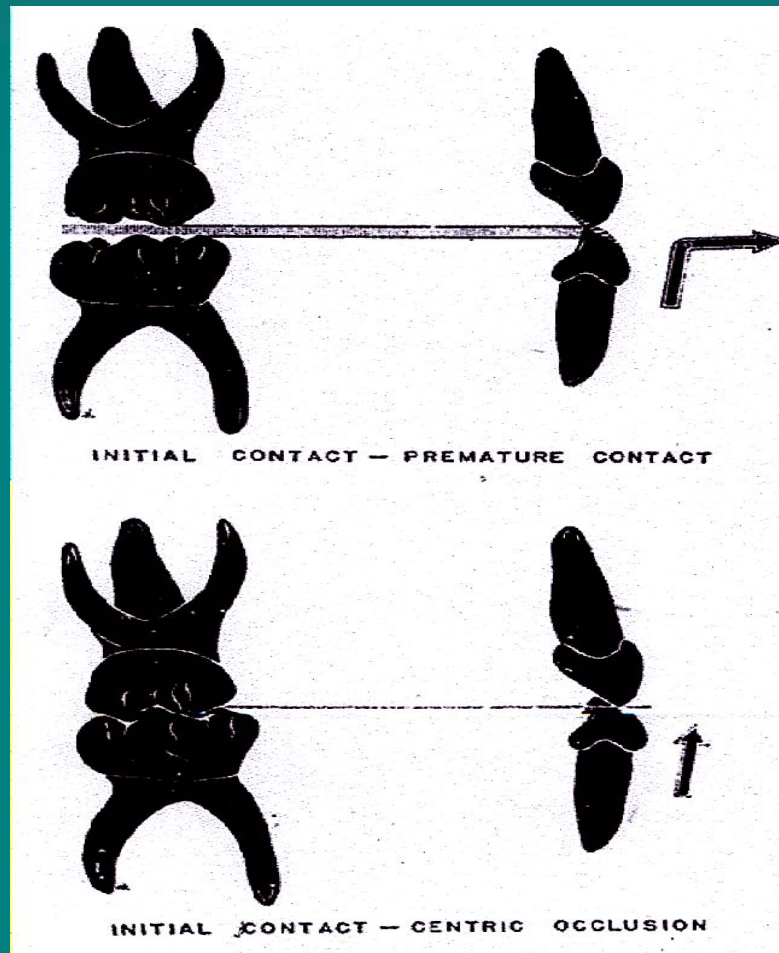
Penyesuaian atau koreksi disharmoni oklusal

- Proses pergantian gigi decidui ke gigi permanen kadang terjadi gangguan yang mengakibatkan maloklusi
- Adanya kontak prematur dapat mengakibatkan problem terhadap gigi dan mandibula sehingga terjadi relasi dan fungsi abnormal
- Identifikasi gangguan hubungan oklusal dapat dilakukan dengan mengamati gerakan mandibula dari posisi membuka lebar kemudian menutup dalam oklusi dan dalam kedudukan posisi istirahat
- Apabila pada gerakan terlihat relasi mid-line rahang tidak serasi atau pada TMJ teraba gerakan yang tidak lancar berarti terdapat relasi dan fungsi rahang abnormal oklusal.

Pergeseran Mandibula ke anterior

- Erupsi gigi insisivus RA terlambat tumbuh.
- Apabila gigi insisivus RB telah erupsi penuh
- Bimbingan posisi (Inklinasi) incisivus RAs dari tekanan oklusi incisivus RB terhambat sehingga incisivus RA retroklinasi.
- Relasi gigi anterior menjadi edge to edge bite dan
- Mandibula bergerak ke depan
- Terjadi cross bite gigi anterior.
- Maloklusi ini pada tahap awal (gejala) dapat dikoreksi dengan melakukan grinding (beveling) incisal incisivus RB dan facies palatal incisivus RA, adanya tekanan oklusi secara fisiologis maloklusi akan terkoreksi.

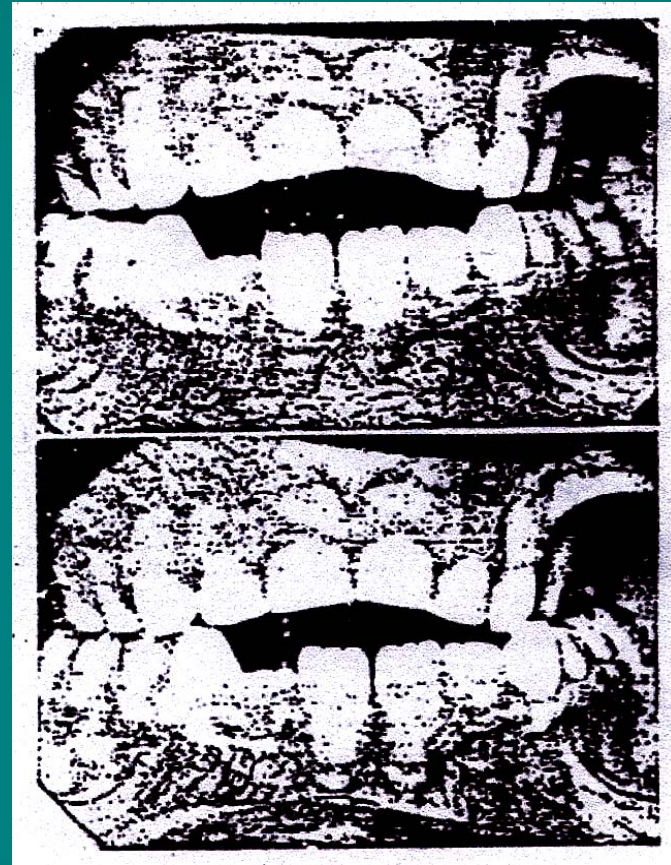
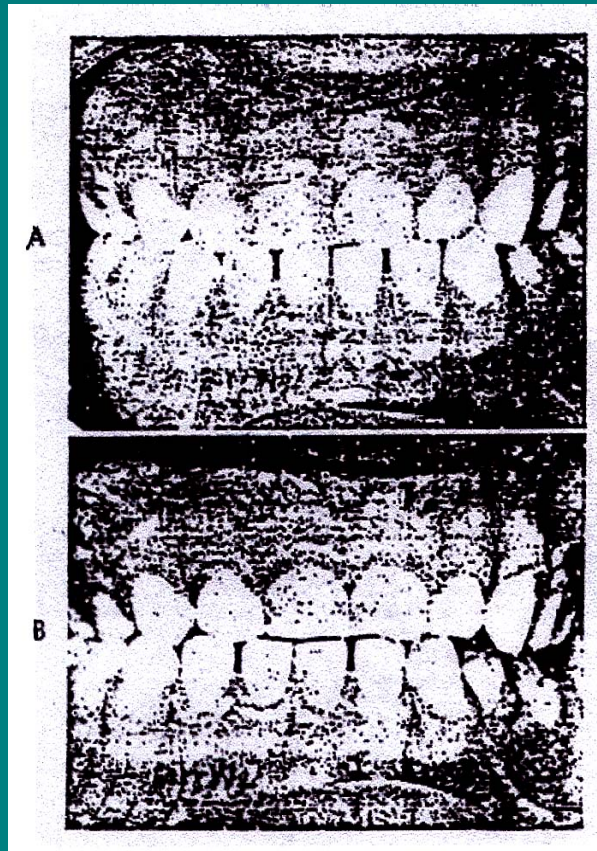
Pergeseran Mandibula ke anterior



Pergerakan Mandibula ke lateral

- Dorongan erupsi gigi caninus permanen menyebabkan gigi caninus decidui ekstrusi . sehingga terjadi traumatik oklusi, mandibula akan bergeser ke salah satu sisi lateral dan terjadi cross-bite gigi posterior
- Pada tahap awal dapat dikoreksi dengan grinding insisal gigi caninus decidui terjadi occlusal adjustment dan oklusi kembali normal.
- Konstraksi bilateral ringan maxilla dapat mengakibatkan pergeseran mandibula ke lateral untuk penyesuaian oklusi sehingga terjadi cross-bite unilateral gigi posterior.
- Koreksi dapat dilakukan dengan ekspansi maxilla diikuti koreksi oklusal dengan grinding gigi yang oklusi traumatik.
- Penyempitan maxilla karena menghisap ibu jari atau bernafas lewat mulut.
- Sedang maloklusi cross-bite posterior unilateral dapat berakibat terjadinya asimetri rahang yang berlanjut pada asimetri wajah.

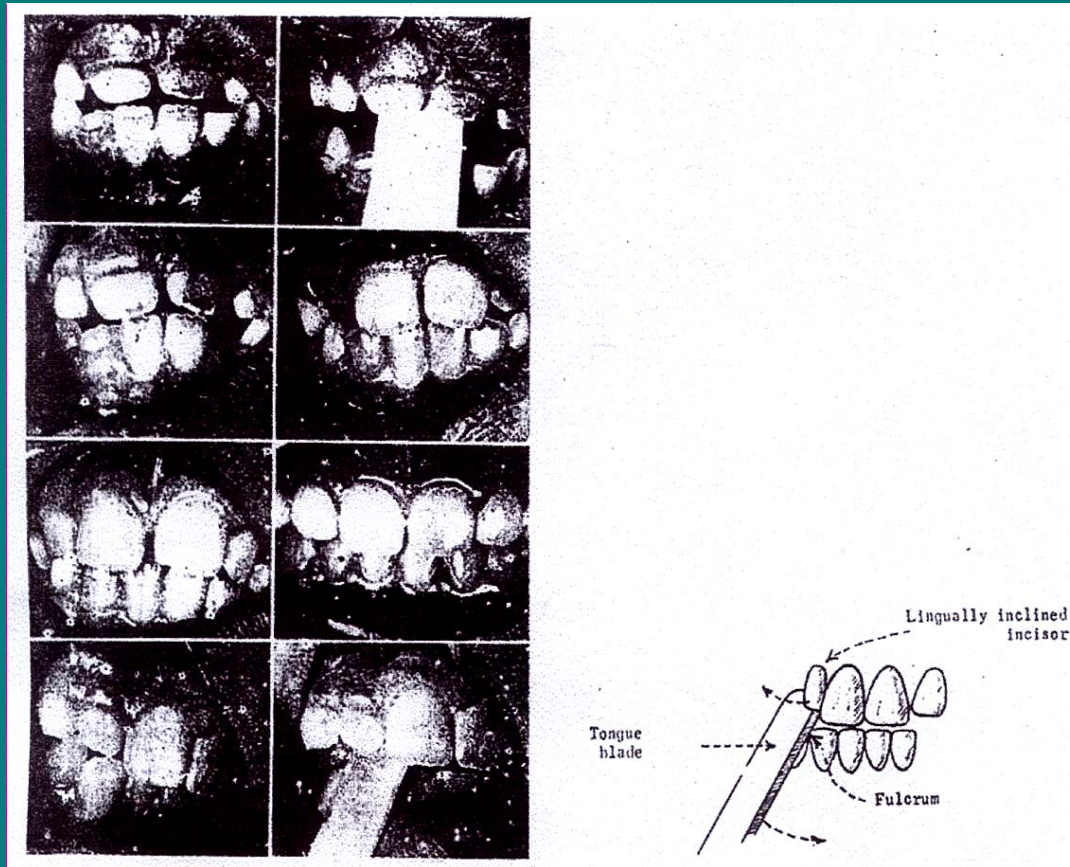
Pergerakan Mandibula ke lateral



Perawatan cross-bite anterior tahap awal

- Dengan alat Tongue Blade (T.B)
- Buat tongue blade selebar gigi atau geligi yang Palatoversi
- Letakkan tongue blade pada incisal incisivus rahang bawah tanpa tekanan
- Dengan tumpuan tepi incisal incisivus rahang bawan, tongue blade diputar ke atas dan ke depan menyentuh facies lingual gigi rahang atas yang palatoversi, penderita disarankan menggigit dengan tekanan yang tetap.
- Durasi 1-2 jam/hari, dalam 10-14 hari
- Disarankan ortodontis mengawasi
- Sebaiknya dilakukan sambil nonton TV

Perawatan cross-bite anterior tahap awal



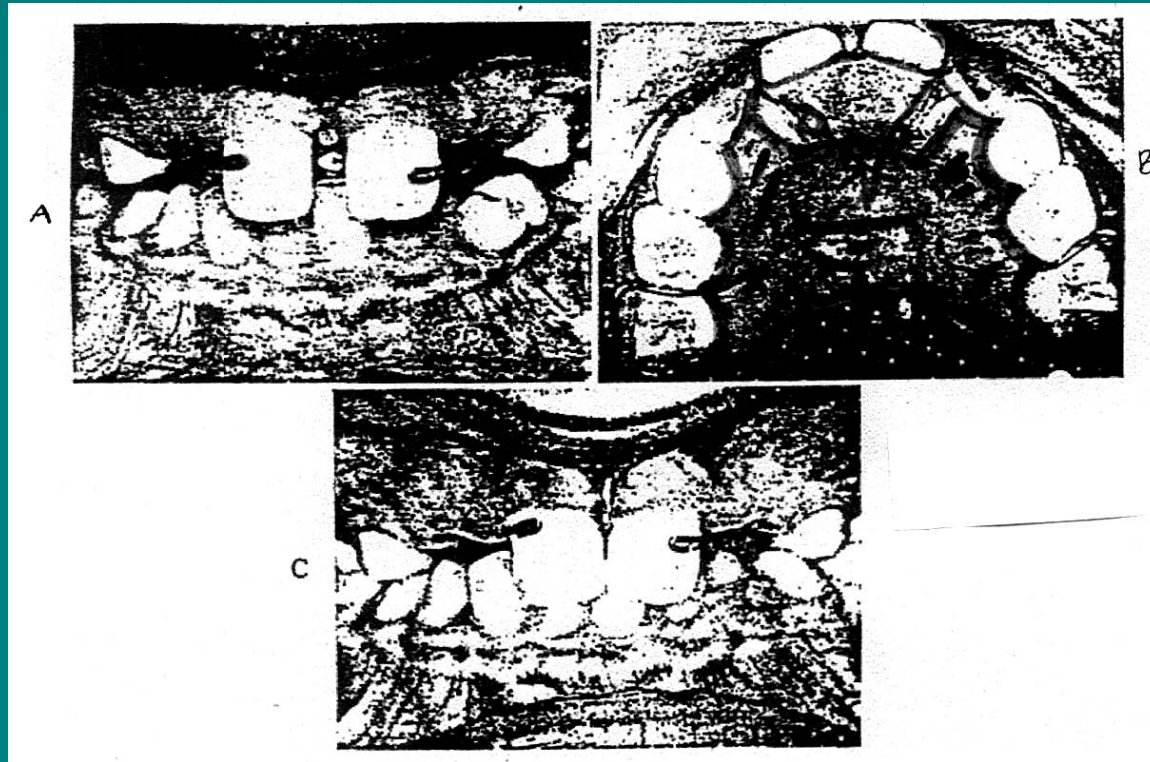
Perawatan cross-bite anterior tahap awal

- Dengan dataran miring cekat (Acrylic)
- 1 | 1 atas : Palato versi
- 2 1 | 12 bawah : Abuthmen (Jacket Crown)

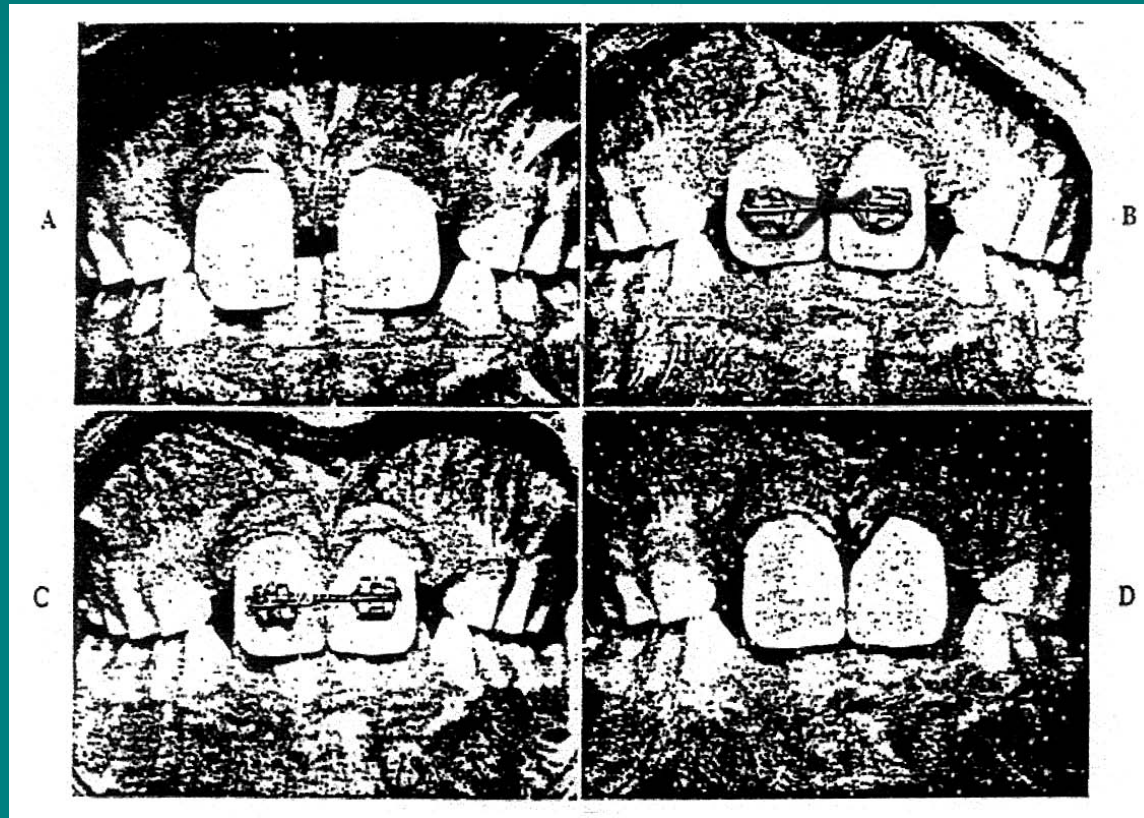
Perawatan diastema anterior

- Indikasi : diastema bukan karena fenomena perkembangan sementara
- Diastema Sentral karena frenulum labii superior
 - Attachment rendah diketahui dengan Blanch test
 - Perawatan : Frenectomy
- Diastema karena distorsi I1 rahang atas Perawatan : alat cekat atau lepasan dengan kekuatan ringan, untuk menghindari pemendekan panjang akar gigi.

Perawatan diastema anterior



Perawatan diastema anterior



Prosedur penyesuaian atau koreksi oklusal

- Bahan dan alat :
- Kertas artikulasi
- Malam base plate lunak
- Artikulator anatomis
- Stone : round, pear shape
- Straight H.P dan contra Angle H.P

Prosedur penyesuaian atau koreksi oklusal

- Prosedur :
- Pemeriksaan gangguan oklusal
- T.M.J : clicking atau crepitasi dengan stethoscope atau meletakkan ujung jari di depan telinga penderita.
- Pengambilan gigitan malam dalam oklusi habitual
 - Malam dibentuk tapal kuda, dilembekkan, taruh pada oklusal rahang atas, penderita gerakan pengunyahan
 - Malam diambil diterawangkan ke arah sinar bagian yang perforated merupakan daerah kontak premature

Prosedur penyesuaian atau koreksi oklusal

- Dengan kertas artikulasi ditandai daerah kontak sebenarnya pada geligi berlawanan tandai tonjol dan dataran oklusal yang terkena atau lebih tebal di catat.
- Ujicoba koreksi oklusal pada studi model yang di mounting pada artikulator, sesuai catatan geligi rahang atas dan rahang bawah yang traumatik oklusi permukaan oklusal digrinding. Hasilnya dilihat, apabila grinding oklusal pada studi model tersebut dapat memperbaiki relasi dan fungsi rahang atas-rahang bawah, tindakan dilanjutkan pada penderita.
- Lakukan pada penderita.

PERAWATAN ORTODONTIK KURATIF

(CURATIVE ORTHODONTICS)

PERAWATAN MALOKLUSI KLAS I

- Angle mengklasifikasikan maloklusi berdasarkan hubungan anteroposterior dari gigi molar satu permanen. Klasifikasi ini kebanyakan tidak dipakai dan sekarang digunakan untuk hubungan individual gigi molar.
- Ballard mengklasifikasikan maloklusi berdasarkan hubungan insisivus. Hubungan klas I muncul bila tepi insisal bawah beroklusi dengan sepertiga permukaan palatal dari insisivus atas. Sistem ini sesuai dengan tujuan yang ingin dicapai Angle, yaitu bahwa pergeseran gigi dapat menyebabkan hubungan lokal yang menyebabkan maloklusi.
- Pada kasus oklusi klas I dan pola skeletal normal pada bidang anteroposterior. Maloklusi klas I meliputi banyak problem ortodontik

Gambaran klinik

- Variasi skeletal lateral & vertical
 - Spacing
 - Crowding
 - Problem lokal dental
-
- Hal-hal tersebut diatas tidak hanya berhubungan dengan maloklusi klas I saja tetapi dapat terjadi pada maloklusi yang lain.

Perawatan Variasi skeletal

- Meskipun pola skeletal didefinisikan normal pada bidang anteroposterior, tetapi dapat abnormal pada lebar lengkung dan hubungan vertical.

Diskrepansi lengkung lateral

- ***Crossbite unilateral:*** Maloklusi ini biasanya disertai dengan lateral mandibular displacement. Ekspansi lengkung biasanya perlu untuk mengkoreksi dentoalveolar. Ekspansi digunakan alat removable dengan retensi yang cukup, terutama dengan Adams's klammer pada premolar dan molar. Aktif ekspansi dapat dilaksanakan dengan screw midline atau Coffin spring
- ***Crossbite bilateral:*** Maloklusi ini jarang diikuti dengan mandibular displacement dan perawatan biasanya tidak diindikasikan, bahkan pada kasus dimana perawatan diperlukan jauh dari scope alat removable.
- ***Total buccal occlusion:*** Koreksi gigi individual yang bukkoklusi adalah simple. Koreksi pada bukkoklusi beberapa gigi, yang lateral maupun bilateral mungkin lebih sulit dan tidak dianjurkan pada terapi dengan alat removable.

Diskrepansi lengkung vertikal

- *Openbite* :
- *Dento alveolar anterior openbite*. Maloklusi yang sangat umum terjadi dan biasanya diikuti adanya *thumb & finger sucking habit*. Penanganan pada pasien yang masih muda akan lebih baik daripada pada pasien yang telah dewasa. Alat removable yang digunakan memerlukan Adam's clasp dan *bayrake* yang efektif menangani adanya *sucking habit*. Alternatif lain adalah *oral screen* yang efektif digunakan pada pasien yang mempunyai *finger dan thumb sucking habit* hanya pada malam hari.
- *Skeletal anterior open bite*. Merupakan diskrepansi vertikal yang tidak langsung merespon terhadap perawatan ortodontik
- *Increased incisor overbite*. Pada kasus klas I yang dianggap normal anteroposteriornya, kemungkinan terjadi kontak insisal yang menghalangi over erupsi. Kasus deep overbite biasanya diikuti dengan maloklusi klas II dan III.

Diskrepansi lengkung

- *Spacing:*
- Di eropa spacing menyeluruh atau general diastema atau distemata jarang ada.

Diskrepansi lengkung

- *Crowding*:
- Crowding pada masa gigi permanen merupakan indikasi yang umum untuk perawatan ortodontik. Ada beberapa tingkatan crowding dari minimum, moderate sampai severe. Ada dua alternatif dalam menangani kasus crowding: 1 dengan ekstraksi gigi dalam rahang yang sama dan 2 menggerakkan ke distal segmen bukal.

Perawatan crowding dengan ekstraksi gigi pada lengkung yang sama

- Ekstraksi gigi harus di rencanakan dengan betul supaya dicapai tujuan yang diinginkan tanpa meninggalkan sisa ruang yang tidak diharapkan. Pengaturan gigi dapat dilakukan dengan menggunakan alat atau membiarkan bergerak secara spontan.

Hubungan molar

- Merupakan hal yang dianggap penting untuk menegakkan rencana perawatan. Pada maloklusi klas I hubungan molar tidak perlu menjadi klas I jika ada faktor lokal seperti hilangnya awal gigi susu yang akan menyebabkan gerakan ke mesial dari molar permanen.

Hubungan molar klas I

- Pada hubungan molar klas I , garis pusat atas dan bawah berimpit dan tidak ada tanda-tanda abnormal dari besarnya gigi, dan ekstraksi dari tiap kwadran diperlukan untuk menghilangkan crowding. Meskipun semua gigi dapat dilakukan ekstraksi tetapi gigi yang umum dipilih untuk di ekstraksi adalah gigi premolar satu atas dan bawah. Ekstraksi ini tidak hanya menghasilkan ruang untuk mengatur gigi rahang atas dan bawah saja , tetapi juga meyakinkan bahwa setelah perawatan aktif jika terjadi sisa ruang akan sama pada tiap kwadran, sehingga akan memungkinkan penutupan ruang spontan pada akhir retensi.

Hubungan molar klas II

- Adanya variasi pada hubungan molar memungkinkan adanya modifikasi dalam rencana perawatan. Jika hubungan molar klas II ada disertai crowding pada rahang atas, maka ekstraksi bawah tidak dianjurkan. Tujuan dari perawatan adalah menghasilkan lengkung atas yang teratur, mempertahankan lengkung bawah yang telah baik dan diakhiri dengan hubungan molar klas II tanpa ada sisa ruang.

Hubungan molar intermediate

- Tidak semua maloklusi akan sesuai dengan kategori diatas. Hubungan molar kemungkinan akan menjadi klas II cusp to cusp. Jika keadaan ini muncul akan menyebabkan komplikasi pada pemilihan gigi yang akan dicabut

Berbagai kemungkinan yang ada :

- Bila tidak ada crowding pada lengkung bawah dimungkinkan untuk mencabut gigi atas saja.. Hal ini terutama akan merubah hubungan molar dari *parsial klas II* menjadi *full klas II*.
- Jika lengkung bawah ada crowding , premolar atas dan bawah harus dicabut. Jika hubungan molar klas I telah dicapai pada akhir perawatan, perlu dilakukan geseran ke mesial dari molar bawah yang lebih besar daripada yang atas

- Sehingga ekstraksi premolar bawah dapat dilakukan lebih awal daripada atas dikarenakan erupsi kaninus atas akan lebih lambat sehingga perawatan atas harus ditunda.
- Pada beberapa kasus pemakaian alat atas akan mencegah gerakan mesial dari molar .
- Pada beberapa kasus kadang perlu menggerakkan sedikit kedistal molar atas dengan gaya ekstra oral untuk mencapai hubungan molar klas I sehingga penutupan ruang akan terjadi kemudian pada kedua lengkung rahang.

Variasi skeletal

Asimetri

- Crowding tidak selalu simetri. Hilangnya gigi molar susu awal menyebabkan gerakan kedepan unilateral dari molar permanen . Hilang awal menyebabkan shifting dari centerline .
- Pada kasus tertentu kemungkinan dapat dilakukan ekstraksi bilateral pada lengkung atas dan unilateral pada lengkung bawah Pada centerlines yang bergeser ekstraksi unilateral pada sisi crowding akan menyebabkan centerlines lebih bergeser, sedangkan ekstraksi bilateral akan meninggalkan sisa ruang pada daerah yang tidak crowding.
- Pada pasien muda ekstraksi dapat dilakukan pada sisi yang tidak crowding dengan harapan terjadi koreksi pada centerline yang kemudian diikuti ekstraksi pada sisi yang crowding pada tahap berikutnya. Penyelesaian berbagai masalah tersebut dapat dilakukan baik pada rahang atas maupun bawah
- Penyelesaian masalah dapat digunakan alat cekat pada satu rahang ataupun keduanya untuk mengontrol ruang dan centerlines. Kadang-kadang grinding dapat dilakukan pada hubungan oklusal antara klas I dan klas II. Penutupan ruang secara spontan paling efektif dilakukan pada masa muda, sehingga rencana perawatan seharusnya dibuat sebelum masa gigi permanen.

Tooth size

- Pada beberapa kasus dapat dijumpai gigi yang besarnya abnormal. Misalnya peg-shaped pada insisivus lateral atas. Walaupun centerline dan hubungan molar sudah benar, sisa ruang tidak dapat dihindarkan jika premolar atas dan bawah di ekstraksi.
- Meskipun besarnya gigi normal, pengambilan gigi lain dari kwadran lawannya akan menimbulkan masalah. Jika ada gigi yang bergeser kemungkinan ekstraksi dilakukan tidak pada gigi premolar, sehingga akan terjadi sisa ruang pada tiap-tiap lengkung. Sebagai contoh ekstraksi kaninus atas dan premolar satu bawah akan menghasilkan ruang yang tidak sama sehingga akan terjadi sisa ruang pada lengkung atas.

Alat untuk terapi setelah ekstraksi gigi

- Beberapa kasus dapat dirawat dengan ekstraksi saja , tetapi ada kasus yang memerlukan alat untuk terapi mempertahankan ruang dan gigi individual yang bergeser.
- • *Space maintainer*
- Untuk mempertahankan ruang umum digunakan alat removable sebagai terapi. Space maintainer mempunyai desain yang sederhana, mudah digunakan dan pada beberapa kasus efektif jika digunakan hanya pada waktu tidur.
- • *Indikasi pemakaian space maintainer*
- Space maintainer memungkinkan gerakan spontan yang diharapkan dan mencegah gerakan yang tidak diinginkan. Pada kasus gerakan gigi aktif diperlukan, alat ini digunakan pasif sebagai space maintainer selagi gigi erupsi. Pada tahap ini alat dipakai terus menerus dengan spring diaktifkan.

Ekstraksi premolar

- Gigi premolar satu umum diekstraksi pada perawatan crowding. Gigi ini umumnya erupsi sebelum gigi kaninus dan ekstraksi akan memungkinkan kaninus posisinya menjadi lebih baik. Space maintainer yang sederhana akan mencegah gerakan kedepan dari gigi-gigi bukal selagi hal ini berlangsung. Premolar dua lebih jarang diekstraksi kecuali ada gigi hilang secara kongenital disertai crowding didaerah tersebut maka space maintainer digunakan untuk menyiapkan ruang bagi gigi yang akan tumbuh.

PERAWATAN MALOKLUSI KLAS II DIVISI 1

- Maloklusi klas II divisi 1 umum diindikasikan untuk pemakaian alat removable. Kasus ini penting untuk diseleksi dengan hati-hati. Alat removable tidak baik untuk digunakan pada kasus maloklusi klas II divisi 1 yang berat, terutama dengan pola skeletal.

SELEKSI KASUS

- *Bertambah besarnya overjet karena proklinasi insisivus atas dan bukan karena gerakan bodily kedepan. Menegakkan insisivus atas yang telah normal hanya dapat dilakukan tilting kelingual beberapa derajat saja sebaliknya insisivus yang proklinasi dapat dilakukan tilting lebih besar ke lingual .*
- *Posisi gigi individual seperti alat removable dapat manage gerakan gigi yang diperlukan. harus diingat bahwa malposisi apical, rotasi atau inklinasi gigi caninus yang tidak diharapkan adalah kontra indikasi*
- *Lengkung bawah seharusnya mendapat perawatan yang sederhana atau sama sekali tidak dirawat lengkung bawah yang sudah baik tidak dirawat, atau dirawat dengan ekstraksi saja jika derajat crowding dan inklinasi gigi memungkinkan. Penggunaan alat cekat mungkin membantu walaupun beberapa operator berpendapat bahwa merupakan indikasi pemakaian alat cekat pada kedua lengkung.*

RUANG YANG DIPERLUKAN

- Lengkung bawah mungkin memerlukan ekstraksi karena adanya crowding. Lengkung atas juga perlu dikurangi crowdingnya dan tambahan ruang yang didapat untuk mengakomodasi gigi depan jika overjet berkurang.

PENILAIAN KASUS

- Kita telah menetapkan tipe hubungan insisivus yang merespon perawatan dengan alat removable. Harus diingat bahwa luasnya variasi maloklusi klas II divisi 1 dapat terjadi dengan hubungan tersebut dan gambaran maloklusi ini akan menentukan rencana perawatan.

Lengkung atas dengan ruang yang cukup

- Pada beberapa kasus klas II divisi 1 gigi molar dapat mempunyai hubungan klas I dengan lengkung bawah tidak crowded dan besarnya overjet dikarenakan proklinasi dan adanya ruang pada gigi anterior atas. Hal ini dapat disertai dengan atau tanpa overbite yang besar. Kemungkinan dapat menggunakan alat removable tanpa ekstraksi pada perawatan kasus ini. Extra oral anchorage dapat digunakan untuk mencegah terjadinya anchor loss.

Lengkung atas dengan ruang yang minimal

- Keadaan ini biasanya diikuti oleh lengkung bawah yang baik, tetapi ada pergeseran kedepan dari satu atau dua segmen bukal atas. Kekurangan ruang akan ada baik pada overjet yang besar maupun kombinasi overjet yang kecil dengan gigi-gigi yang tak teratur. Perawatan melibatkan pemakaian gaya extra oral untuk mengoreksi hubungan molar menjadi klas I diikuti dengan pemakaian alat removable untuk mengurangi overjet dan mengatur gigi anterior.
- Koreksi hubungan molar dapat dilakukan dengan penambahan ekstraksi molar 2 atas. Bila ada crowding unilateral pemakaian screw dapat membantu gaya extra oral dapat digunakan . Pendekatan ini mirip pada kasus klas I dengan hubungan insisivus yang normal tetapi terjadi crowding pada kaninus atas dikarenakan gerakan kedepan dari segmen bukal atas.

Lengkung atas yang memerlukan pencabutan

- Bila lengkung atas memerlukan ruang yang banyak tetapi lengkung bawah gigi teratur baik perlu dipikirkan pencabutan premolar atas. Percobaan untuk mengoreksi molar menjadi klas I akan melibatkan gerakan gigi, dan lebih baik dibuat dengan molar dalam hubungan tetap klas II. Hal ini dapat dicapai dengan membiarkan terjadi anchor loss selama perawatan dan membiarkan gerakan kedepan dari molar atas.
- Bila molar klas II ada pada awal perawatan gaya extra oral perlu digunakan menambah pencegahan gerakan kedepan selama reduksi overjet.

Crowding atas dan bawah dengan molar nyaris klas I

- Bila kedua lengkung crowded dan lengkung bawah nampak harus diikuti dengan pencabutan maka pencabutan pada tiap lengkung harus dilakukan. Kemungkinan pada kasus ini hubungan molar adalah klas II divisi 1 dan memerlukan perawatan ortodontik. Mekanisme yang dipilih didasarkan pada hubungan molar dan derajat crowding. Pada crowding yang ringan dan hubungan molar klas I pemakaian alat removable saja dimungkinkan, tetapi bila molar atas menjadi klas II gaya extra oral perlu digunakan mencegah gerakan ke mesial. Pada lengkung bawah molar dibiarkan bergerak ke mesial selama pengaturan gigi anterior ke ruang bekas ekstraksi, sehingga akan membantu mengkoreksi hubungan molar.

Crowding atas dan bawah dengan molar nyaris klas II

- Maloklusi ini berat dengan kesulitan yang spesifik dan penting untuk diketahui. Ekstraksi pada tiap kwadran mungkin akan memberi ruang yang cukup pada lengkung bawah tetapi tidak selalu cukup untuk lengkung atas. Gerakan ke distal dari molar atas perlu dilakukan untuk mendapatkan ruang ekstra guna mereduksi overjet dan mengurangi crowding. Jika lengkung bawah crowding gerakan mesial dari molar hanya dapat dilakukan sedikit saja dan hal ini tidak akan memberikan kontribusi terhadap koreksi hubungan molar.
- Jika ruang yang ada sangat sedikit pemakaian fixed space maintainer dianjurkan. Koreksi hubungan molar dianjurkan menggunakan gaya extra oral yang diikuti dengan pemakaian alat untuk mengoreksi hubungan insisivus.

Crowding yang berat

- Beberapa pasien menunjukkan adanya crowding atas dengan derajat yang tinggi sehingga memerlukan ekstraksi lebih dari dua gigi. Hal ini disebabkan karena hilang awal dari gigi susu. Gigi yang harus diekstraksi selain gigi premolar pada lengkung atas adalah gigi molar pada kedua sisi. Hal ini akan menimbulkan komplikasi pada mekanis perawatan sehingga perawatan dianjurkan menggunakan alat cekat. Meskipun hal ini jarang terjadi pada lengkung bawah, tetapi jika terjadi dianjurkan juga untuk menggunakan alat cekat.

Karies pada molar satu permanen

- Keadaan yang buruk pada molar permanen akan menimbulkan problem yang spesial pada perawatan maloklusi klas II divisi 1. Jika hal ini ada maka perawatannya dianjurkan melakukan ekstraksi pada lengkung bawah , tetapi untuk lengkung atas ditunggu sampai molar dua dapat dipasang klamer.
- Jika ruang yang diperlukan tidak banyak ekstraksi molar satu atas kemungkinan
- akan cukup untuk mengkoreksi maloklusi Sayangnya adanya karies menyebabkan gigi molar satu harus dicabut sebelum dilakukan perawatan ortodontikk. Jika hal ini terjadi maka akan terjadi gerakan migrasi ke mesial dari gigi molar dua sehingga akan terjadi kekurangan ruang, padahal ruang diperlukan untuk mereduksi overjet. Hal ini dapat dilakukan dengan gerakan ke distal dari segmen bukal dengan gaya ekstra oral, atau alternatif dengan ekstraksi 2 gigi premolar dengan tambahan gigi molar satu yang sudah terlanjur diekstraksi. Keputusan harus didasarkan pada derajat keparahan crowding pada waktu pemeriksaan bersama-sama dengan faktor-faktor lain seperti kooperatifnya pasien akan pemakaian alat extra oral.

Tujuan perawatan

- Tujuan perawatan adalah mencapai reduksi overjet dan overbite menjadi normal. Pengaturan lengkung atas dan bawah untuk mengurangi crowding. Jika memungkinkan molar harus dalam hubungan klas I atau klas II . Kaninus harus dalam hubungan klas I. Idealnya tidak terjadi sisa ruang pada akhir perawatan tetapi hal ini jarang bisa dicapai.

Contoh kasus

- Pasien perempuan usia 11 tahun 4 bulan dengan keluhan majunya gigi insisivus dan adanya crowding pada atas dan bawah. Pola skeletal menunjukkan klas II dan adanya overjet 7 mm disebabkan karena proklinasi dari gigi insisivus atas karena letak bibir bawah.
- Ada penambahan besar overbite dan insisivus bawah terletak di palatal sebelah
- distal dari gingival margin. Hubungan molar klas I dengan segmen bukal ke arah mesial. Lengkung atas nampak sedikit crowding sehingga kaninus terlihat inklinasi ke mesial pada sebelah kanan, premolar dua bergerak ke palatal dan crossbite., insisivus sentral lebih proklinasi daripada lateral sehingga tepi mesial terletak dibelakang tepi distal dari insisivus sentral.
- Lengkung bawah crowding dengan insisivus yang tidak teratur, insisivus sentral sedikit ke abial jika dibandingkan dengan lateral. Aksis panjang gigi-gigi parallel dan tidak ada rotasi jika dilihat dari oklusal. Kaninus inklinasi ke mesial dan overlap dengan permukaan distal dari insisivus lateral. Centerlines atas dan bawah saling berimpit
- Pemeriksaan secara detail pada gigi-gigi menunjukkan bahwa oral hygiene baik. Tidak ada karies dan tumpatan . X ray menunjukkan keadaan normal dari semua gigi-gigi.

Tujuan dari perawatan

- menghilangkan crowding
- pengaturan segmen labial atas dan bawah
- reduksi overbite dan overjet untuk menghasilkan hubungan insisivus yang normal.
- koreksi dari crossbite yang ada pada premolar atas
- mempertahankan hubungan molar tetap klas I
- sisa ruang ekstraksi dibuat simetri.

Rencana perawatan

- Ekstraksi 4 gigi premolar . Alat removable didesain untuk meretraksi kaninus atas menjadi klas I dengan mengantisipasi posisi dari kaninus bawah. Alat ini juga menggunakan spring untuk mengkoreksi premolar yang crossbite, dan pemakaian bite plane untuk mereduksi overbite.
- Sediakan alat atas yang kedua untuk mempertahankan posisi retraksi kaninus dan mereduksi overbite insisivus, dengan spring untuk meretraksi dan mengatur insisivus.
- Buat ketentuan untuk menahan posisi gigi yang baru tumbuh
- Antisipasi perkembangan dari lengkung bawah yang spontan

Retensi

- Adams klamer digunakan pada gigi molar. Retensi anterior perlu dibuat untuk menahan base plate tetap berkontak dengan palatum. Hal ini akan menghasilkan anchorage dan juga meyakinkan alat tetap terpakai dengan baik. Jika insisivus atas proklinasi, labial bow yang pas pada insisivus sentral akan menghasilkan retensi ekstra yang cukup. Derajat proklinasi seperti ini menyebabkan adams klamer tidak sesuai

Komponen aktif

- Canine retraction spring. Bila memungkinkan spring palatal dibuat sebagai buccal spring. Pada kasus ini tidak ada perubahan pada bukal dari kaninus atas kanan karena itu tidak ada alasan untuk menyeleksi selain palatal spring. Pada sisi kiri kaninus memerlukan pemakaian buccal spring.
- “T” spring untuk mengkoreksi premolar yang crossbite. Spring ini sangat berguna jika digunakan dengan alat pertama sehingga premolar dapat dikoreksi selama retraksi kaninus.

PERAWATAN MALOKLUSI KLAS II DIVISI 2

- Kasus Klas II divisi 2 mempunyai proporsi yang kecil diantara semua maloklusi, hanya sedikit yang dapat dilakukan dengan alat removable. Karena itu pengamatan harus ekstra hati-hati sebelum melakukan perawatan.

GAMBARAN KLINIS

- *Overbite* Ada overbite yang besar pada insisivus terutama ada mukosa palatal dapat terjadi oleh insisivus bawah dan pada kasus yang berat insisivus atas dapat melukai mukosa labial bawah.
- *Retroklinasi insisivus* Secara tipikal terdapat retroklinasi insisivus lateral atas. Hal ini ada hubungannya dengan besarnya overbite. Retroklinasi insisivus bawah juga umum dijumpai
- *Posisi insisivus lateral atas.* Kedua gigi tersebut proklinasi. Tetapi dapat juga terjadi unilateral.seringkali proklinasi insisivus lateral rotasi mesiolabial. Kadang-kadang insisivus sentral atau kaninus juga proklinasi
- *Pola skeletal* Umumnya tidak begitu diperhatikan seperti pada maloklusi kals II divisi1. Keparahan maloklusi berkaitan dengan hubungan tulang basal yang menutupinya. Ada reduksi tinggi muka bawah yang di refleksikanpada besarnya overbite.

GAMBARAN KLINIS

- *Morfologi bibir* Bibir competent dan garis bibir terletak tinggi diatas mahkota gigi insisivus atas. Secara klasik nampak wajah yang dished in pada pertengahan muka dengan ditandai dengan lipatan labio mental.
- *Crowding* . Pada klas II divisi 2 beberapa rahang atas nampak crowding. Segmen bukal pada hubungan molar menunjukkan lebih kedepan dan gigi- gigi anterior retroklinsi
- *Oklusi premolar*
- Premolar satu atas seringkali terletak ke bukal dan kemungkinan menjadi oklusi bukal. Kasus ini kadang-kadang terjadi pada premolar dua.

KASUS

- Untuk memudahkan rencana perawatan, maloklusi klas II divisi 2 dapat dibagi menjadi beberapa tipe tergantung keparahnya :
- *Maloklusi minimal* :
- Lengkung bawah teratur dengan baik. Hubungan segmen bukal adalah separo unit klas II atau kurang dan overbite juga kecil. Tipikalnya pasien mengeluh adanya proklinasi dari insisivus lateral atas. Pada kasus ini ekstraksi premolar dihindari.

- *Maloklusi yang lebih parah :*
- Lengkung atas crowding dan lebih parah dan perawatan dapat didasarkan pada ekstraksi premolar atas , hal ini terutama pada premolar yang beroklusi bukal Situasi lengkung bawah dapat bervariasi:
- Ada sedikit crowding dan karena nya relasi molar nampak seperti klas II. Pencabutan tidak dilakukan pada kasus ini
- Lengkung bawah crowding . Segmen bukal atas dan bawah dengan hubungan molar yang kedepan nampak sebagai klas I. Ekstraksi lengkung bawah dianjurkan .

- *Maloklusi paling parah :*
- Adanya overbite yang besar yang sering disertai dengan retroklinasi insisivus yang berat. Ekstraksi dilakukan atau tidak tujuannya adalah untuk mengurangi overbite yang menyebabkan gerakan ke lingual dari akar gigi , untuk mengurangi sudut interinsisial dan hal ini hanya dapat dikerjakan dengan alat cekat.

Kasus

- *Overbite.*
- Overbite yang besar adalah salah satu hal yang secara klinik sering terjadi pada maloklusi klas II divisi 2.
- Besarnya overbite berhubungan dengan penambahan besar sudut interinsisal yang menghalangi terbentuknya oklusi yang normal antara tepi insisal bawah dan cingula atas. Insisivus oleh karenanya menjadi bebas untuk erupsi dan menambah besarnya overlap pada bidang vertical. Meskipun reduksi overbite seringkali lambat, dapat dilakukan dengan bite plane seperti pada maloklusi klas II divisi 1.. Pada klas II divisi 1 insisivus atas mungkin tilting kelingual ke posisi berkontak dengan bawah, sehingga menstabilkan reduksi overbite. Pada klas II divisi 2 insisivus atas sudah terlanjur retoklinasi dan kontak dengan bawah hanya dapat dicapai dengan menggerakkan ke palatal apeks insisivus atas untuk mengurangi sudut interinsisal Gerakan gigi ini diluar kemampuan alat removable. Alat removable tidak dapat mereduksi overbite secara permanen pada kasus klas II divisi 2.
- Kemungkinan akan dapat membantu reduksi overbite dengan meretraksi insisivus lateral atas yang proklinasi dan membiarkan oklusi dengan bawah.

Ekstraksi lengkung bawah

- Ekstraksi premolar satu bawah dapat menyebabkan collapse insisivus bawah. Gerakan ke lingual gigi insisivus bawah adalah kecil dan hanya kira-kira sebesar 1 mm. Pada deep tetapi dengan overbite yang kecil maka gerakan lingual akan menambah besarnya sudut interinsisal yang dapat memungkinkan over erupsi dari gigi insisivus dan dapat menyebabkan trauma gingival. Pada kasus ini ekstraksi bawah dilakukan dengan hati-hati.

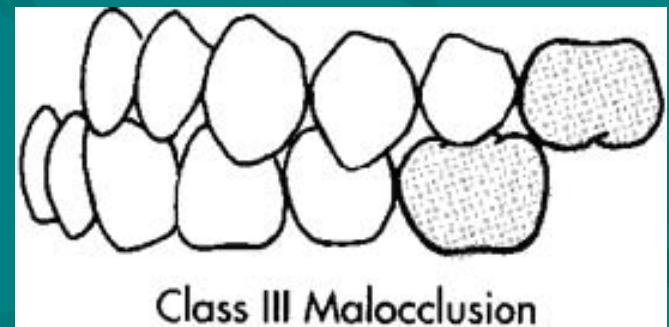
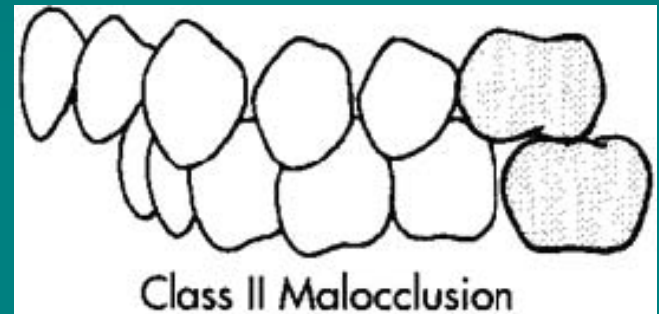
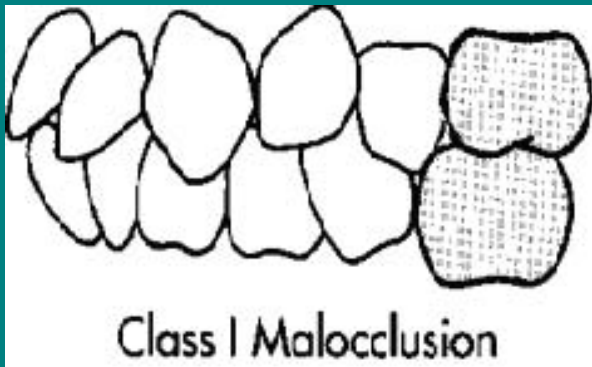
Perawatan

- Sebelum gigi insisivus diatur , kita perlu mendapatkan ruang cukup pada lengkung atas. Ruang dapat diperoleh dengan 2 cara:
- ***Ekstraksi*** jika lengkung atas crowding dan relasi molar adalah setengah unit klas II atau lebih, ekstraksi dari lengkung yang sama dapat dianjurkan. Jika kualitas molar satu jelek premolar satu atau dua dapat merupakan pilihan dan akan mendapatkan ruang yang cukup. Jika lengkung bawah yang crowding ekstraksi premolar dapat disarankan.
- ***Gerakan*** ke distal dari segmen bukal dengan ekstraksi molar satu atau dua jika diperlukan. Gigi bukal akan bergerak ke distal dengan pemakaian gaya ekstra oral.

Pengaturan insisivus.

- Bila ruang telah tersedia dari gerakan ke distal, atau ekstraksi premolar , alat removable dapat digunakan untuk mengatur gigi anterior. Base plate dengan anterior bite plane digunakan untuk mereduksi overbite. Posisi ke depan dari insisivus lateral biasanya berarti palatal finger spring akan memegang kaninus dengan kuat. Spring bukal jika dikombinasikan akan mengkoreksi insisivus lateral bila telah tersedia ruang. Spring tersebut membantu retensi sehingga adams klamer hanya akan dibutuhkan pada molar satu .

Maloklusi



Finishing

- Karena elemen retroklinasi dari gigi insisivus atas, pada akhir perawatan kaninus akan tetap ke depan dalam hubungan klas I dengan lengkung bawah. Oklusi kaninus atas akan nampak disebelah bukal. Selektif grinding dan solder auxiliary spring diperlukan dan akan menambah baik penampakan. Jika ekstraksi tidak dilakukan pada lengkung akan nampak gigi kaninus ke bukal yang tidak sesuai dengan interdigitasi. Maka selektif grinding perlu dilakukan supaya terjadi hubungan yang stabil di bagian bukal.

Retensi

- Beberapa maloklusi yang dirawat dengan removable perlu menggunakan retainer pada akhir perawatan. Pada klas II divisi 2 pemakaian retainer memerlukan perhatian khusus.
- Tidak dipungkiri bahwa kasus dengan proklinasi insisivus lateral akan mudah relaps pada akhir perawatan karena itu memerlukan waktu yang lebih lama pada pemakaian retainer. Relaps kemungkinan ada hubungannya dengan terbentuknya tension pada transeptal fibers, terutama pada insisivus lateral yang rotasi. Rotasi yang relaps tersebut memungkinkan bibir bawah berubah ke labial.

PERAWATAN MALOKLUSI KLAS III

- Meskipun maloklusi klas III secara proporsional adalah kecil dibandingkan maloklusi yang lain, tetapi mempunyai banyak variasi

Pandangan klinik

- Pola skeletal Mempunyai banyak hubungan dengan berbagai penampakan klinik dan harus dilihat dari 3 bidang.
- Crossbite insisivus Prinsip gambaran maloklusi klas III adalah adanya satu atau beberapa gigi insisivus yang crossbite. Meskipun kelihatannya pola skeletal adalah normal tetapi nampak bahwa satu atau beberapa gigi insisivus beroklusi ke lingual. Pada diskrepansi skeletal yang parah biasanya terlihat adanya gigi anterior yang crossbite
- Overbite gigi insisivus Gigi insisivus yang crossbite menunjukkan adanya derajat overbite. Besarnya overbite ini menggambarkan faktor skeletal vertikal yang akan mempengaruhi stabilitas dan prognosis
- Inklinasi insisivus Keadaan ini dapat terjadi pada kedua rahang. Jika pola skeletal adalah klas I gigi insisivus yang crossbite hanya dapat berkembang sebagai akibat dari inklinasi insisivus. Dengan pola skeletal klas III insisivus akan crossbite meskipun gigi inklinasi normal. Pada beberapa kasus yang ditandai adanya pola klas III crossbite muncul karena akibat dari kombinasi kedua faktor tersebut. Dari waktu ke waktu gigi insisivus lateral atas dapat bergerak bodily kearah palatum. Keadaan ini memerlukan penilaian tertentu secara individual sebelum dilakukan perawatan, kemungkinan karena adanya apek yang terlalu panjang ke palatinal sehingga memungkinkan koreksi crossbite.

- Displacement mandibula Jika insisivus crossbite dengan positif crossbite sering menyebabkan pasien beroklusi dengan posisi insisivus edge to edge, sedangkan gigi posterior tidak beroklusi. Dengan maksud untuk mencapai oklusi posterior yang diharapkan pasien akan menggerakkan mandibulanya ke depan. Hal ini menimbulkan kebiasaan yang ditunjukkan dengan diskrepansi anteroposterior yang tidak parah. Jika gigi insisivus tidak berkontak maka tidak akan terjadi pergerakan mandibula. Situasi ini akan dijumpai jika tidak ada overbite atau karena adanya diskrepansi anteroposterior yang mencegah terjadinya kontak insisivus.
- Crossbite bukal Maloklusi klas III dengan diskrepansi pada basis dental seperti kurangnya koordinasi pada lebar dari panjang lengkung. Crossbite pada segmen bukal sering dijumpai. Dapat terjadi bersama dengan displacement dari mandibula, atau terjadi bilateral tanpa displacement
- Crowding lengkung atas Sering terjadi yang menggambarkan basis dental atas yang kecil
- Crowding lengkung bawah Secara alami maloklusi klas III dengan crowding jarang terjadi pada rahang bawah. Terutama pada kasus parah dengan lengkung bawah yang lebih besar dari lengkung atas.
- Efek pertumbuhan Pasien yang tumbuh dengan maloklusi klas II harus mendapatkan perhatian. Crossbite insisivus pada keadaan normal, basis skeletal harus dirawat sejak gigi bercampur. Maloklusi yang lebih parah harus dilihat sesudah pubertal growth spurt dan sesudah gigi permanent ada.

Kasus

- Hubungan insisivus klas III pada basis skeletal I Kasus umum terjadi dengan oklusi lingual pada satu atau dua insisivus atas yang nampak seperti maloklusi klas I
- Hubungan klas III insisivus pada basis skeletal III Problem ini berbeda dengan keadaan diatas hanya pada derajatnya. Nampak beberapa gigi crossbite lingual dan tergantung pada pola skeletal alami faktor lain seperti displacement mandibula, inklinasi insisivus atau besarnya overbite. Lengkung bawah yang besar berarti bahwa crowding tidak akan terjadi maka ekstraksi gigi bawah tidak perlu dilakukan
- Hubungan insisivus klas III dengan overbite yang kecil. Jika tidak ada overbite, atau ada anterior open bite maka tak akan terjadi mandibular displacement untuk merubah dan tak ada kemungkinan untuk membuat overbite dengan menggerakkan insisivus atas lebih kedepan. Untuk maksud yang sama tilting lingual dari insisivus bawah akan menyebabkan keadaan stabil
- Maloklusi klas III yang parah Beberapa maloklusi baik karena kompleksitasnya gigi yang tidak teratur atau keparahan pola skeletal akan membutuhkan perawatan dengan alat removable. Alat cekat diperlukan kadang disertai dengan kombinasi surgery.
- Alat removable hanya menanggulangi gerakan gigi secara lokal, sedangkan hubungan insisivus harus dikoreksi dengan surgery.

Kasus hubungan insisivus klas III dikoreksi dengan berbagai cara :

- Gigi insisivus atas digerakkan ke labial
- Kombinasi proklinasi insisivus atas dan retroklinasi insisivus bawah
- Surgery skeletal disertai atau tanpa perawatan ortodontik Kemungkinan pasien dapat menggunakan alat removable atas dan bawah pada waktu yang sama sehingga gerakan resiprokal insisivus dapat dilakukan. Kebanyakan ortodontis memakai alat cekat dengan keuntungan dapat menggunakan traksi klas III. Alat removable hanya efektif pada kasus yang memerlukan proklinasi insisivus atas saja.

■ Overbite :

- Karena overbite yang positif akan membuat stabil insisivus atas setelah crossbite terkoreksi sehingga perawatan dapat diselesaikan dengan insisal overlap yang cukup baik. Alat removable menyebabkan gerakan tilting, gerakan kedepan dari insisivus atas adalah bervariasi sehubungan dengan gerakan keatas dari ujung insisal. Pada deep overbite, gigi kemungkinan berakhir dengan overbite yang normal setelah perawatan. Sedangkan jika awalnya overbite mendekati normal, maka akan berkurang, atau bahkan menjadi kecil setelah perawatan. Pengurangan ini sering nampak jika gigi sebelum perawatan telah proklinasi, misalnya apeks bergerak ke palatal.

Kasus yang ideal dengan pemakaian alat removable adalah :

- Diskrepansi skeletal minimal
- Bergeraknya mandibula ke depan dikarenakan relasi insisivus. Pasien mampu menggerakkan gigi menjadi edge to edge
- Lengkung atas dan bawah teratur baik

Rencana perawatan:

- *Crowding:*

- Intrinsic space:

Jika insisivus bergerak ke depan akan menambah radius lengkung sehinggamenhasilkan ruang tambahan. Pada kasus dengan lengkung dan gigi crowded ruang tambahan ini akan sangat membantu pengaturan gigi-gigi.

Gerakan ke distal dari gigi-gigi bukal

- Jika proklinasi akan menghasilkan ruang yang cukup, maka gerakan kedistal dari gigi bukal bisa diharapkan. Alat yang memungkinkan gigi anterior bergerak ke depan akan juga menggerakkan gigi bukal ke distal. Alat dengan screw akan membuat gigi insisivus atas ke depan, jika gigi kaninus teratur baik. Tetapi jika kaninus terletak disebelah bukal maka screw bilateral akan mengakibatkan gigi bukal ke distal supaya membuat insisivus ke depan. Pada contoh ini digunakan gaya ekstra oral yang menguntungkan untuk perawatan klas III. Head gear yang diaplikasikan pada tube pada molar clasp akan membantu gerakan ke distal dari gigi posterior. Aktivasi screw akan mempertahankan insisivus pada posisi ke depan. Kadang-kadang ekstraksi molar dua diperlukan untuk menghasilkan gerakan ini.

Ekstraksi

- Jika crowding sangat parah maka diperlukan ekstraksi dari gigi premolar.

Kadang perlu menggerakkan gigi yang lain selain gigi insisivus. Sebagai contoh , kaninus dapat digerakkan kedistal. Jarang dilakukan pada kasus yang parah, misalnya apeks insisivus yang bergeser, kadang perlu mengekstraksi satu atau kedua gigi insisivus lateral atas.

Koreksi insisivus

- Jika ruang yang ada tersedia , hubungan insisivus dapat segera dikoreksi dengan alat removable atas untuk menggerakkan gigi ke depan .

Base plate:

- Secara normal tidak perlu menambah bite planes pada bagian posterior untuk membentuk relief bagian insisal selama koreksi. Pada kebanyakan kasus gerakan gigi dimungkinkan karena displacement dari mandibula ke depan sampai pasien dapat menghindari kontak edge to edge dan membawa mandibula ke oklusi dengan gerakan kondilus. Base plate yang sederhana cukup digunakan, walaupun pada beberapa kasus akan menunjukkan adanya reverse overbite. Walaupun pada kasus ini tidak perlu memisahkan gigi posterior untuk mengurangi overbite. Posterior bite planes sedapat mungkin dibuat tetap rendah.

Retensi alat

- Spring yang terletak pada permukaan palatal dari insisivus atas memberikan gaya pada alat. Karenanya perlu mendapatkan retensi yang baik pada alat terutama bagian anterior. Selain itu ada tambahan clasp pada molar satu atau dua .
- Kadang-kadang molar satu susu dan kaninus susu dapat diberikan clasp 0.6 mm.
- Spring :
- Z spring atau palatal finger spring dapat digunakan

Problem special dengan maloklusi Klas III

Rencana perawatan:

- Secara umum maloklusi klas III harus dirawat setelah gigi permanent erupsi. Kadang-kadang satu atau beberapa gigi anterior bawah erupsi di labial daripada gigi atas sedangkan gigi insisivus bawah oklusi normal. Pada kasus ini pasien tidak mungkin untuk menggerakkan mandibula dan mencegah trauma. Jika perawatan dipaksakan maka insisivus akan goyang dan ditandai dengan resesi pada gingival margin. Umumnya insisivus lateral atas erupsi di sebelah lingual pada lengkung atas yang crowded. Ekstraksi kaninus susu akan menghasilkan ruang sehingga dapat mengkoreksi gigi tersebut sesegera mungkin. Jika hal ini tak dapat dilakukan pada stage awal, perkembangan kaninus permanent akan menghalangi gerakan sampai premolar diekstraksi dan kaninus digerakkan kedistal.

Intrusi insisivus

- Telah ditentukan cara untuk proklinasi insisivus atas guna mengurangi overbite. Pada keadaan tilting yang normal, aksi dari proclining spring pada sloping atau dataran miring permukaan palatal menghasilkan gaya intrusi, dan akan mengurangi overbite. Kadang-kadang reduksi terlihat spektakuler dan hal ini mungkin karena problem tersendiri karena kasus insisivus lateral yang lebih pendek daripada sentral. Koreksi harus segera dilakukan dan digunakan retensi pada periode yang pendek, selagi gigi secara klinis stabil. Hal ini akan menambah overbite sebelum insisivus sempat bergerak ke belakang (oklusi lingual). Jika metode tersebut tidak efektif, solusi yang harus dilakukan adalah menambah panjang mahkota gigi pada tepi insisal dengan material komposit.

PENANGAN PASCA PERAWATAN/RETAINER

- Perawatan kelainan dentofasial dapat dibagi menjadi beberapa tahapan, yaitu : perawatan preventif, perawatan interseptif, perawatan kuratif dan paska perawatan ortodontik. Perawatan preventif disebut juga sebagai pretreatment, perawatan kuratif sebagai active treatment atau primair treatment, sedang paska perawatan disebut sebagai post treatment atau secundair treatment.
- Paska perawatan ortodontik dibagi menjadi 2 tahapan, yaitu periode penyesuaian oklusi atau occlusal adjustment dan periode pemasangan alat retainer.

PENYESUAIAN OKLUSI

- **Definisi :** adalah suatu usaha untuk mencapai pembagian merata dari tekanan oklusal.
- **Maksud dan tujuan**
- Untuk dapat mencapai hasil perawatan ortodontik dengan hubungan oklusal yang harmonis dari sudut fungsional.
- Untuk mencegah terjadinya relaps.
- Untuk mencegah terjadinya prematur kontak
- **Sebab-sebab diadakannya penyesuaian oklusi :**
Prematur kontak yang disebabkan oleh perawatan ortodontik dapat mempengaruhi stabilitas gigi, jaringan periodontal, tulang alveolar dan otot-otot pengunyahan.

RETAINER

Prinsip Retainer

- Merupakan alat ortodontik yang bertujuan untuk mempertahankan gigi dan lengkung gigi pada paska perawatan
- Harus tetap dipakai sampai terjadi transformasi sempurna pada rahang dan jaringan lunak sekitar gigi, yaitu sampai tercapainya proses aposisi dan resorpsi
- Gigi dapat digerakkan kemana saja ke posisi yang baik dan benar, akan tetapi secara alamiah jaringan sekitarnya akan menggerakkan gigi ke posisi dimana gigi mempunyai penyesuaian yang baik dengan jaringan sekitarnya.

Syarat Retainer

- Harus dapat menahan gigi yang telah digerakkan supaya tidak relaps. Alat retainer tidak aktif menggerakkan gigi.
- Tidak mengganggu jalannya perubahan jaringan dan tulang rahang paska perawatan aktif.
- Dibuat sedemikian rupa sehingga tonus-tonus otot sekitar mulut tidak membantu terjadinya relaps suatu malposisi yang telah dirawat.
- Bersifat pasif dan tidak ada tekanan
- Tidak mengganggu jalannya erupsi gigi
- Mudah dibersihkan dan tidak mengganggu fungsi pengunyahan, bicara, penelanan dan pernafasan
- Kekuatan mekanis yang dihasilkan berlawanan dengan arah kekuatan yang menyebabkan relaps.
- Mempunyai sifat self cleansing. Yaitu untuk menjaga kebersihan mulut.

Lama Pemakaian Retainer

- Lama pemakaian retainer tergantung dari beberapa faktor, yaitu :
- Umur pasien
- Macam maloklusi
- Etiologi maloklusi
- Keadaan jaringan periodontal
- Kondisi tubuh pasien
- Hasil yang sempurna dari perawatan

Jenis-jenis anomali yang memerlukan pemakaian retainer dalam waktu lama :

- Anomali kelas I Angle dengan kelainan : Rotasi gigi, deep over bite, diastema, anomali sebagai akibat kebiasaan jelek, penggeseran caninus ke mesial menggantikan Incisivus lateralis, pelebaran lengkung gigi.
- Anomali Angle kelas II dan kelas III

RELAPS

- Definisi Relaps adalah kembalinya gigi-gigi dan lengkung gigi ke posisi semula setelah pemasangan retainer.
- Faktor-faktor penyebab terjadinya relaps :
Lidah besar an lidah hiperaktif, gigitan ganda, kebiasaan jelek, erupsinya gigi M3 Over ekspansi.

CARA PEMAKAIAN RETAINER

- Dipakai siang dan malam dalam keadaan pasif selama 3 – 6 bulan tergantung keadaan maloklusi dan lama perawatan. Kontrol tiap 3 bulan untuk mengetahui derajat kegoyahan.
- Setelah 3 bulan , jika terjadi kegoyahan maka pemakaian retainer diperpanjang 3 bulan lagi. Jika mobilitas hilang, maka jika keluar rumah dilepas, cek dan pemakaian kembali. Jika terasa sesak maka diperpanjang lagi. Kontrol tiap bulan. Jika tidak sesak, maka alat dilepas jika keluar rumah.
- Jika tidak sesak, maka dipakai pada malam hari dan kontrol 3 bulan berikutnya. Jika tidak ada perubahan, maka pemakaian retainer dihentikan. Jika ada perubahan, maka pemakaian diperpanjang 3 bulan lagi dan kontrol tiap bulan.

LATIHAN OTOT SETELAH PERAWATAN

- M. Pterygoideus eksternus dan internus penting dalam pergerakan mandibula. Pada perubahan kedudukan mandibula kelas II maka mandibula diajukan sampai gigitan terbalik selama 10 – 20 detik.
- M. Temporalis dan Masseter. Muskulus ini berperan dalam mempertahankan oklusi atau relasi rahang dan inklinasi gigi-gigi. Menggigit sekuatnya sehingga diperoleh kontak relasi yang rapat.
- M. Orbicularis oris dan sekitarnya : otot bibir, M. Levator labii, M. depressor labii,
- M. Zygomaticus, platysma myoideus. Ibu jari dan jari telunjuk membentuk huruf U dan diletakkan pada kedua sudut bibir, dan pasien mengadakan gerakan menghisap.
- Platysma Myoideus. Berguna untuk mempertahankan bentuk muka. Tujuannya memperoleh keseimbangan otot-otot sekitar mulut. Cara : pasien tegak dengan kedua kaki rapat, muka melihat ke atas, kaki diayunkan ke muka dan ke belakang, lengan dan bahu ditarik ke belakang atau tangan di pinggang, kaki merentang gerakan membungkuk, tegak ke belakang berulang kali.

MACAM-MACAM RETAINER

Retainer Cekat

- Keuntungan : baik untuk pasien yang tidak kooperatif
- Kerugian : pada pasien dengan Oral Hygiene jelek maka mudah terjadi karies dan penyakit gusi.
- Disain : cincin yang disemenkan, lengkung labial atau lingual yang dipatrikan, taji-taji yang dipatrikan.

Retainer Lepas

- Berasal dari pelat aktif yang digunakan pada perawatan aktif dengan menghilangkan spring-springnya.
- Alat retainer dengan desain Hawley Retainer, terdiri dari adams klamer dan lengkung labial.

**Sekian
dan
Terimakasih**